

TAVOLA ROTONDA – ANCA, GINOCCHIO, SPALLA

Esperti relive surgery

Casi clinici a confronto delle diverse specialità
articolari

Alessio Maione, Pietro Simone Randelli, Paolo Fici

1° Clinica Universitaria

Direttore: Prof. Pietro S. Randelli

Asst Pini-CTO Milano



PATROCINI RICHESTI

ACCADEMIA UNIVERSITARIA DI ORTOPEDIA E TRAUMATOLOGIA

AIR
ASSOCIAZIONE ITALIANA RIPROTESIZZAZIONE

IX CONGRESSO NAZIONALE
PRESIDENTE A.I.R. GIUSEPPE SOLARINO

IL RECUPERO DELLE GEOMETRIE ARTICOLARI
NELLE REVISIONI PROTESICHE

VERONA | GRAN GUARDIA | 7-8 MARZO 2024

PRESIDENTE DEL CONGRESSO
CLAUDIO ZORZI

VICEPRESIDENTI
PAOLO AVANZI
ANTONIO CAMPACCI

Segreteria Organizzativa  info@lctcongress.com
www.lctcongress.com

Presentazione caso

B.G., 70 aa ♀

APR

Cervicalgia cronica, appendicectomia, osteotomia correttiva alluce valgo piede sinistro

APP

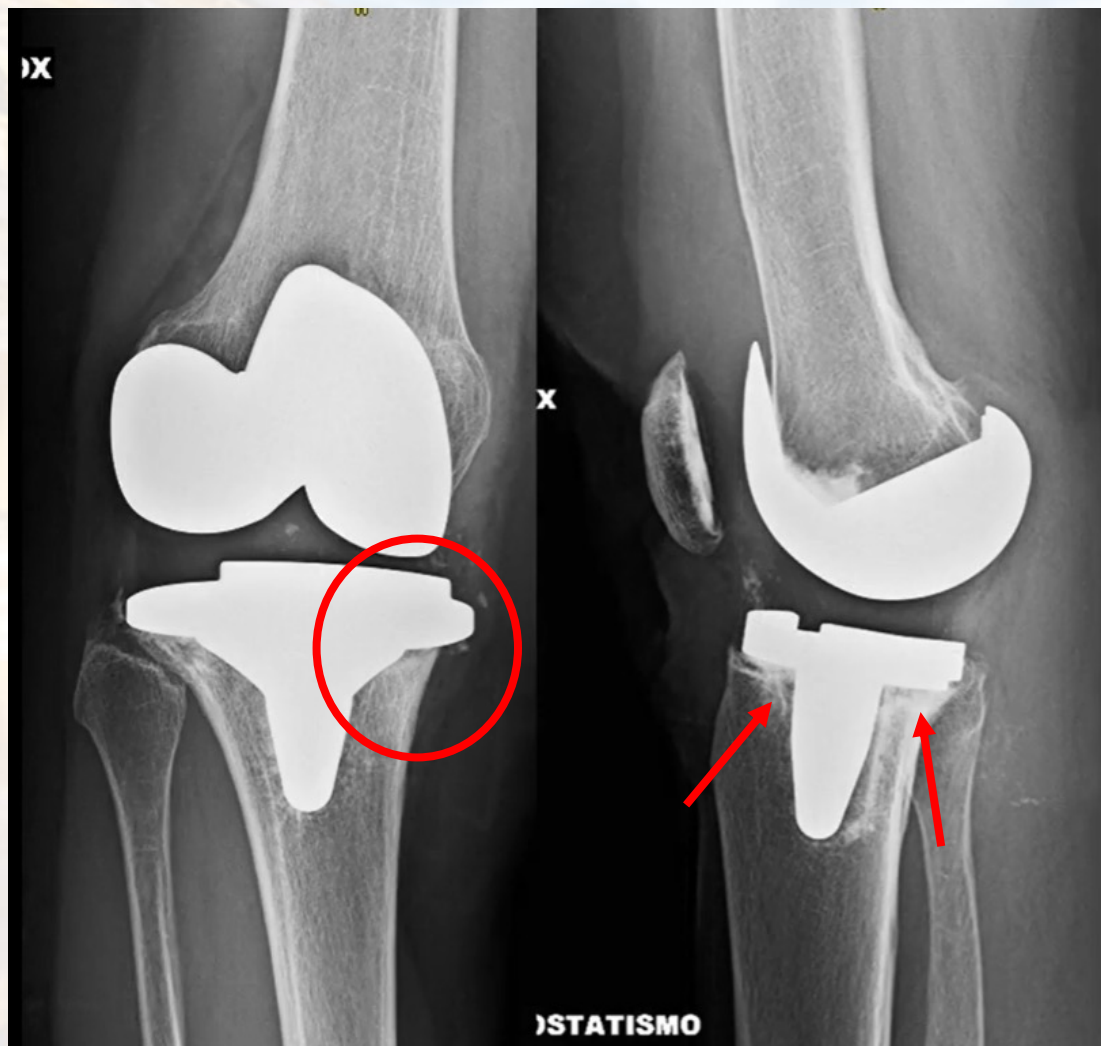
2016: impianto PTG (design PS fixed bearing) per gonartrosi avanzata
2016-2019: asintomatica, buon recupero

2019: gonalgia ingravescente (post-traumatica, caduta accidentale)

2020: inizio accertamenti (RX, radiolucenza PT ed esami ematici, negativi)

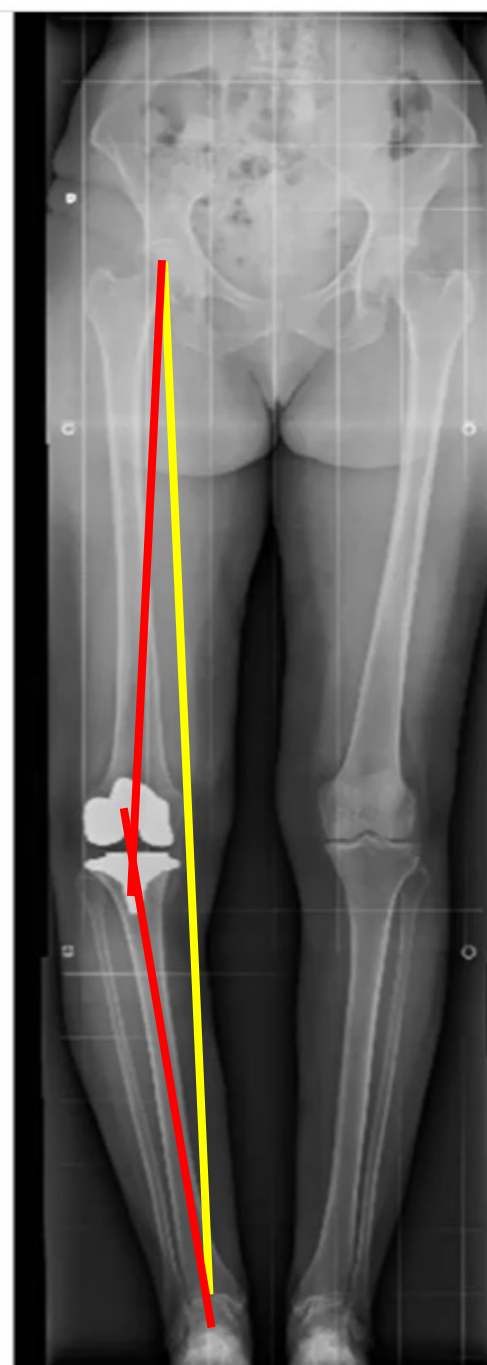
2021: all'ECO, aumento componente fluida con ispessimento sinoviale →
aspirazione 15 cc con ago 18G (analisi colturale NEGATIVA)

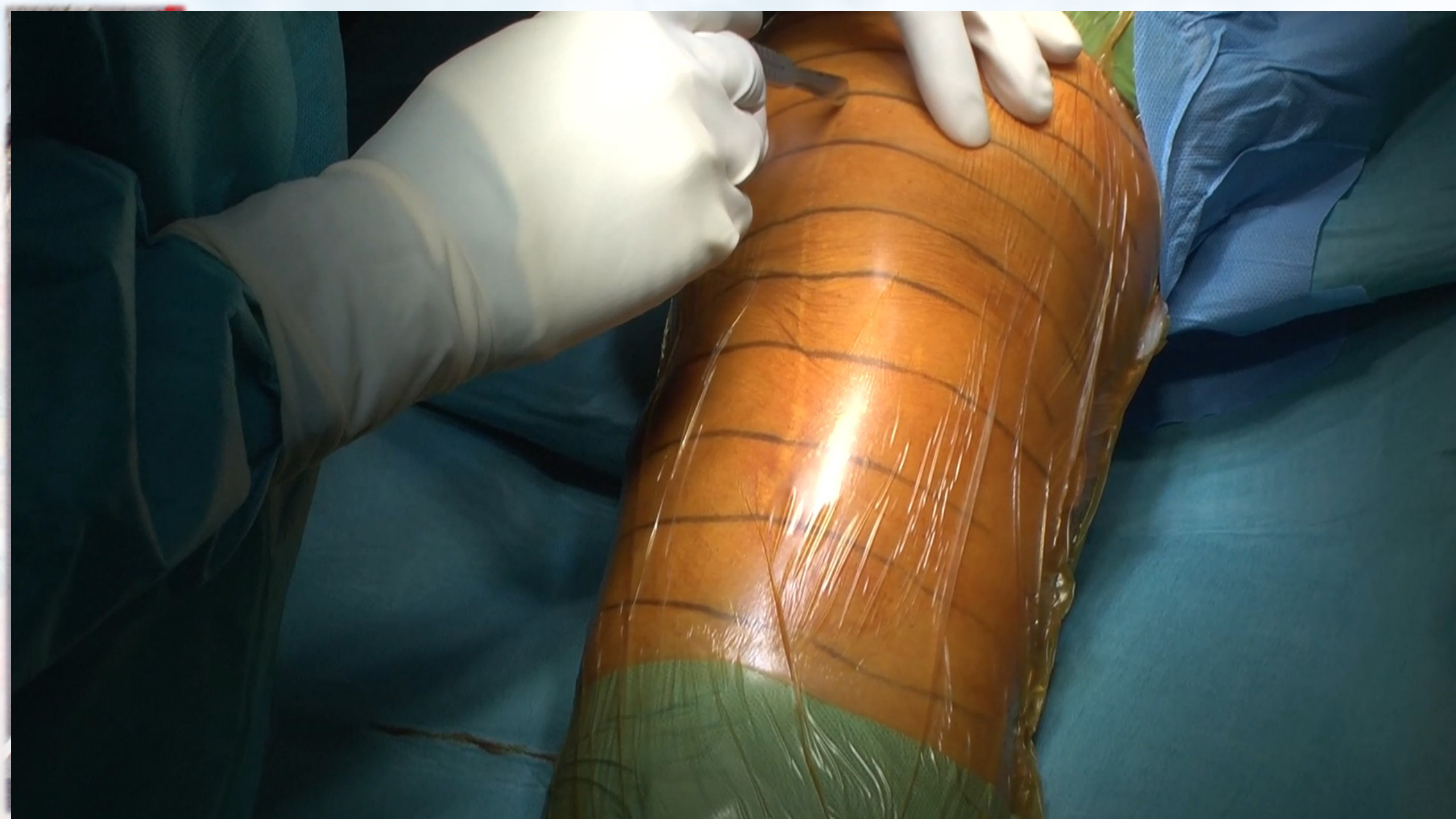RX



Slope: 7,8
CD-i: 0,71

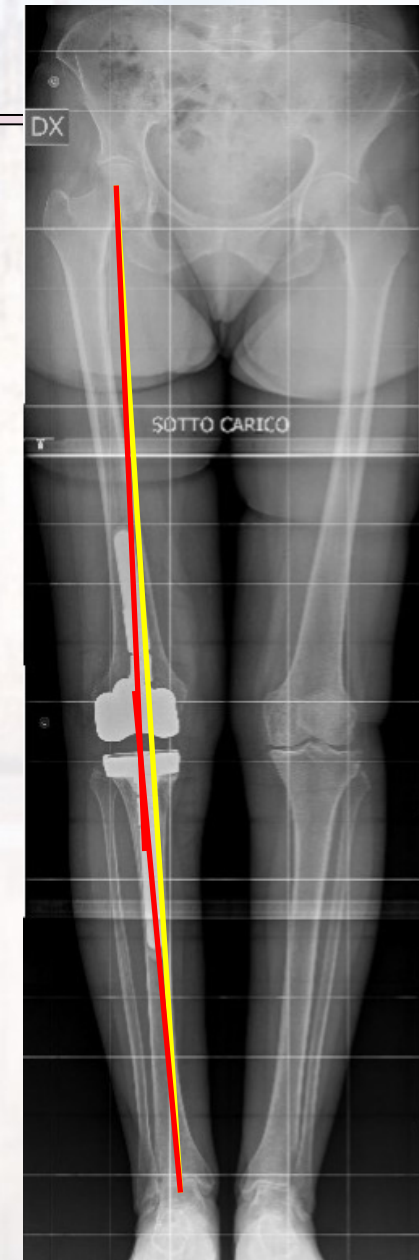
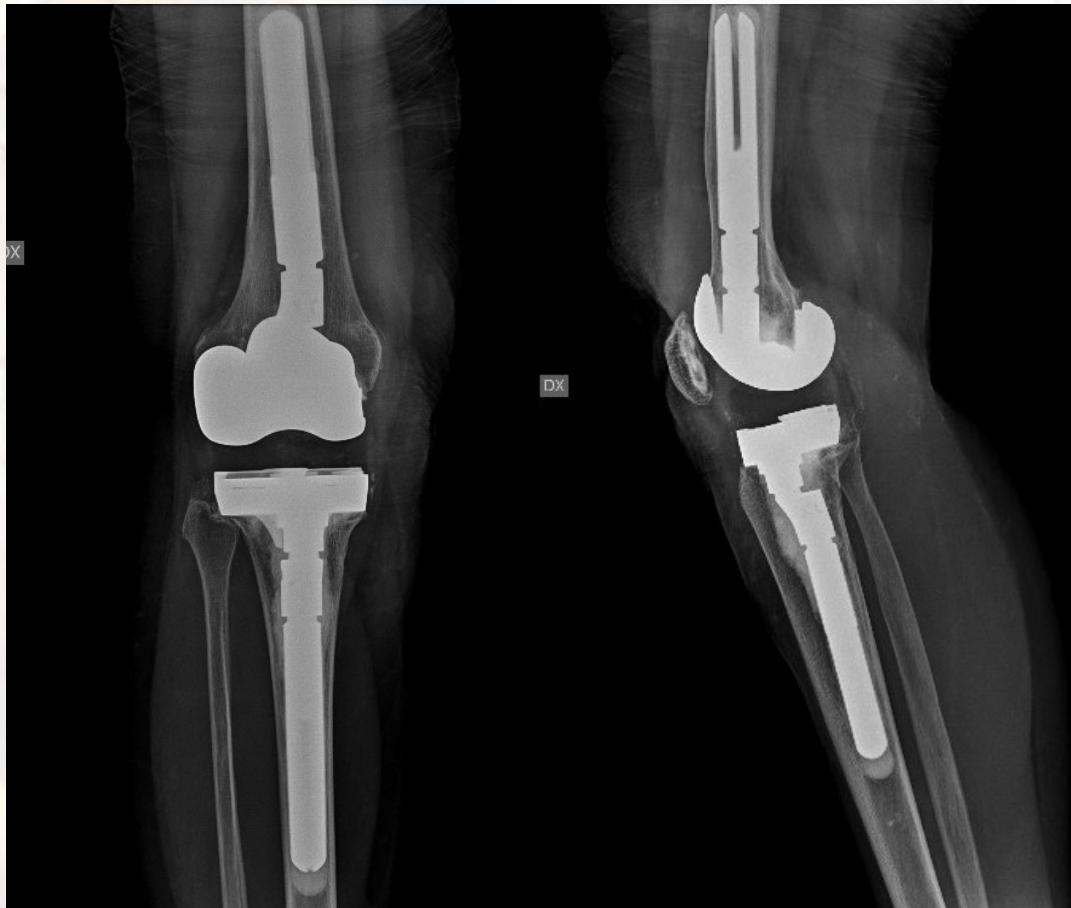Asse Meccanico: 12° varo
Asse anatomico: 6,5° varo





Rx Post-operatorie

Ultimo controllo a 2 anni e 6 mesi



I ♥ ESSKA

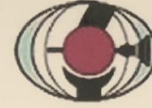Glasgow
#ESSKA18



18th ESSKA Congress



Fellowship 2018



一般社団法人

JOSKAS

日本関節鏡・膝・スポーツ整形外科学会

Japanese Orthopaedic Society of Knee, Arthroscopy and Sports Medicine



on 26 September



Regione
Lombardia



THANK YOU

GRACIAS
ARIGATO
SHUKURIA
JUSPAXAR
GOZAIMASHITA
EFCHARISTO
KOMAPSUMNIDA
MAAKE
GRAZIE
MEHRBANI
PALDIES
DANI
TASHAKKUR ATU
SUKSAMA
EKHMET
YAQHANYELAY
BİYAN SHUKRIA
TINGKI
BOLZİN
MERCİ